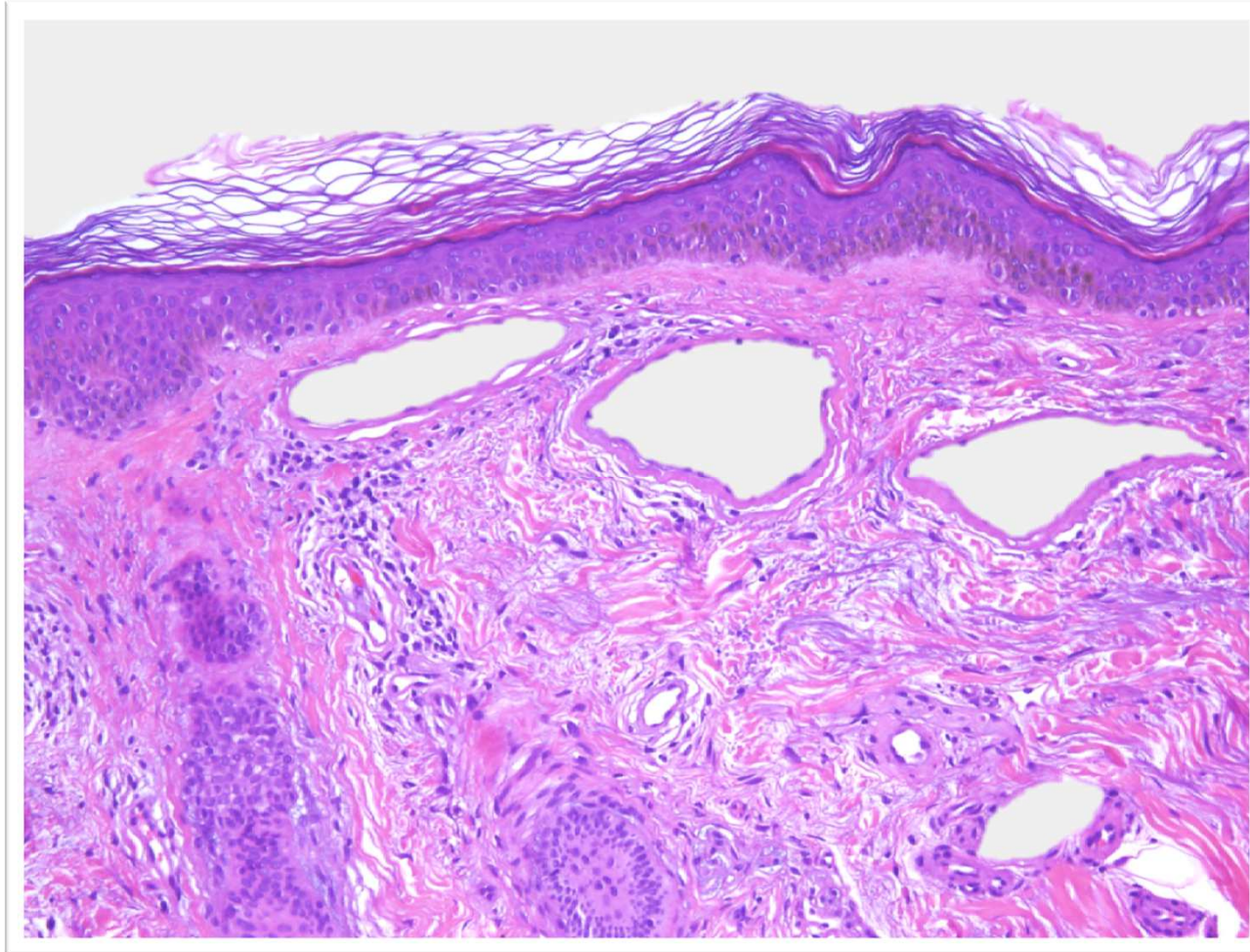


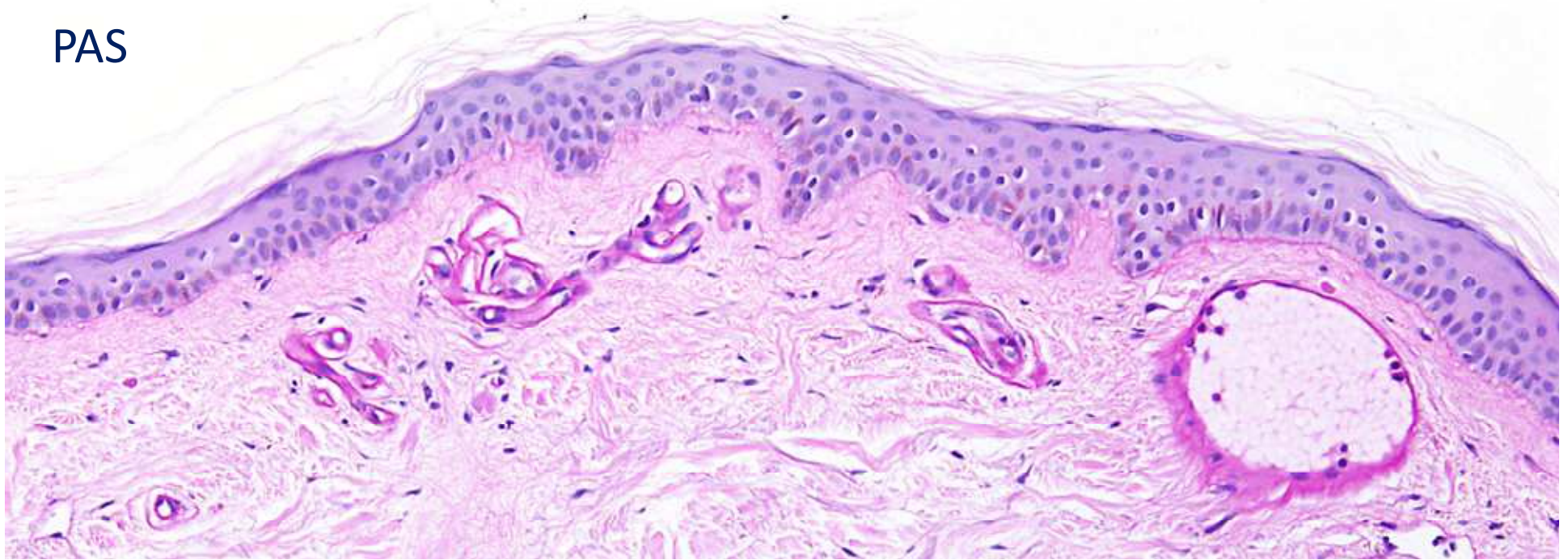
El cas del mes

Maig 2013

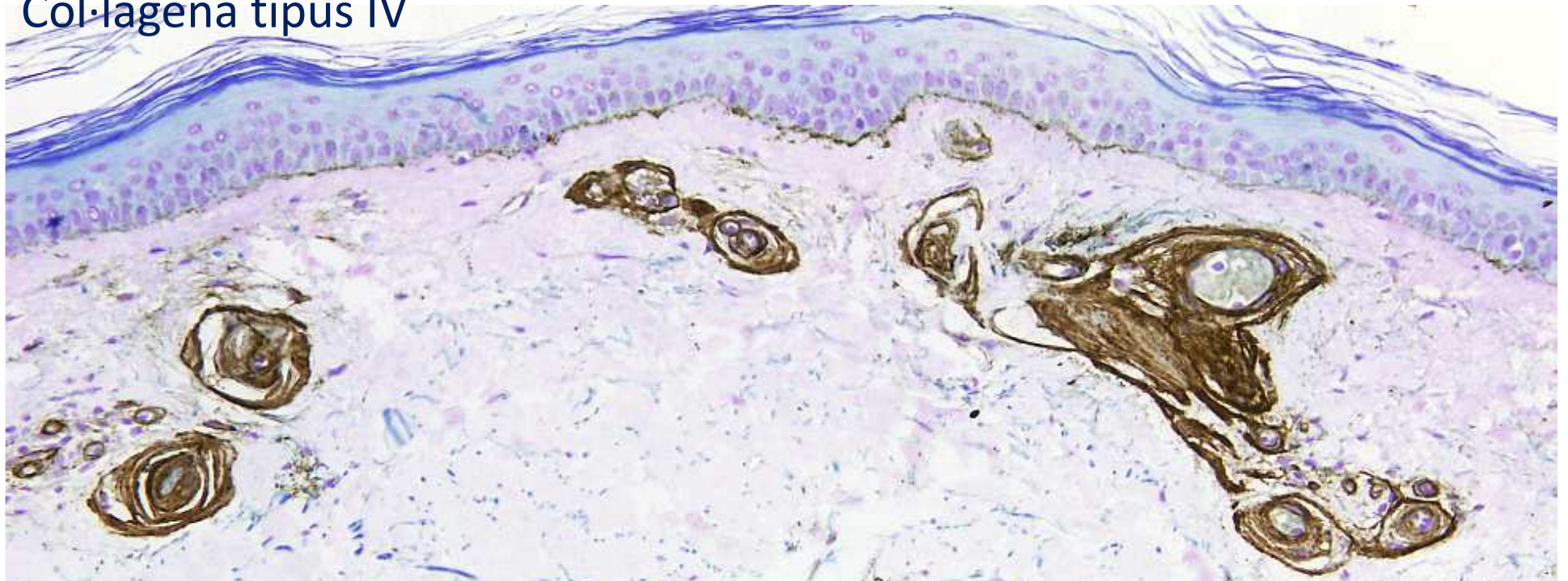


Quina clínica deu tenir aquest pacient?

PAS



Col·lagena tipus IV



Resposta

- Telangiectàsies disseminades a tronc i extremitats
- Clínicament molt semblant a la telangiectàsia essencial generalitzada

Diagnòstic: Vasculopatia col·lagena

Comentari

Microscòpicament les troballes són molt típiques:

- Dilatació de capil·lars superficials
- Engruiximent de la seva paret a expenses de col·làgena tipus IV que és PAS+