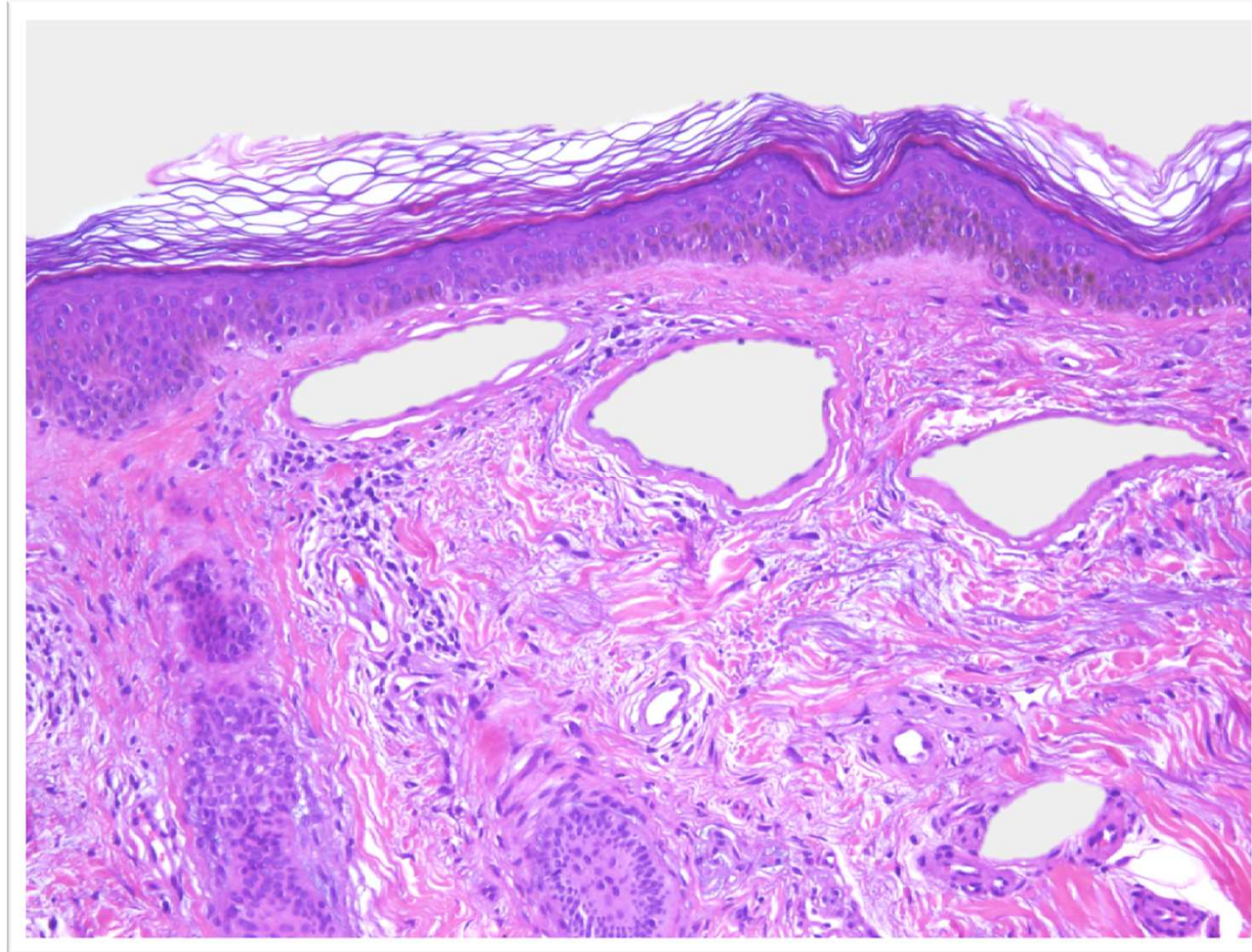


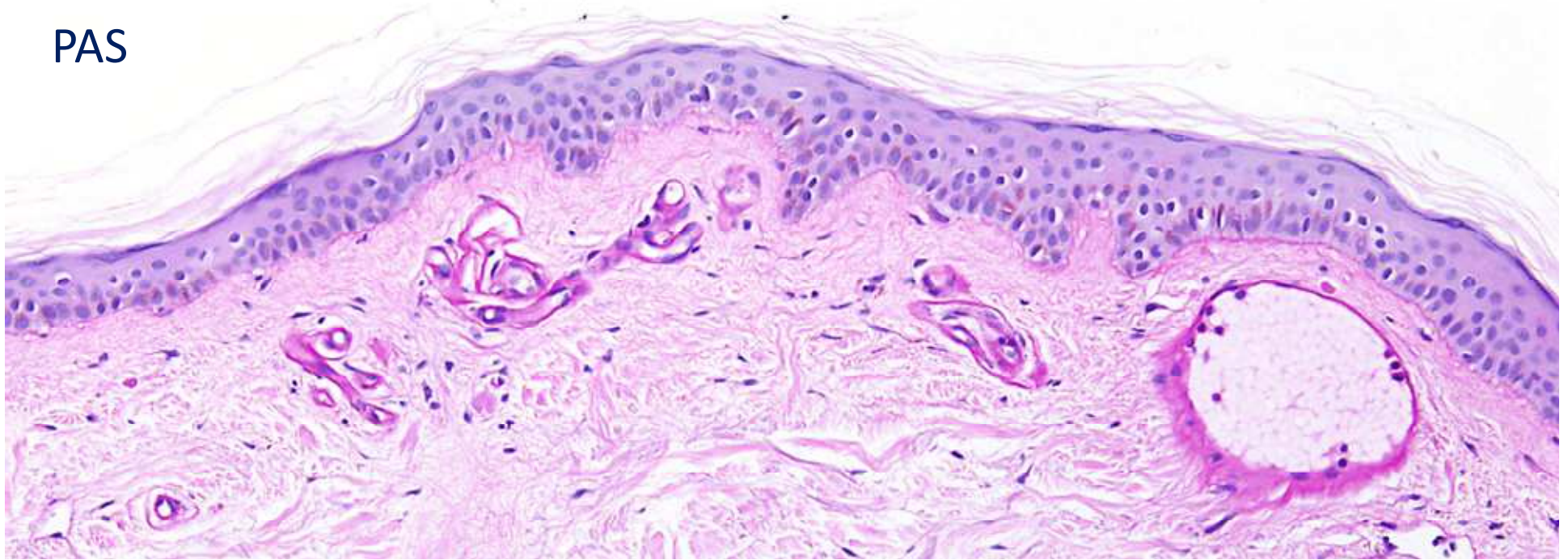
El caso del mes

Mayo 2013

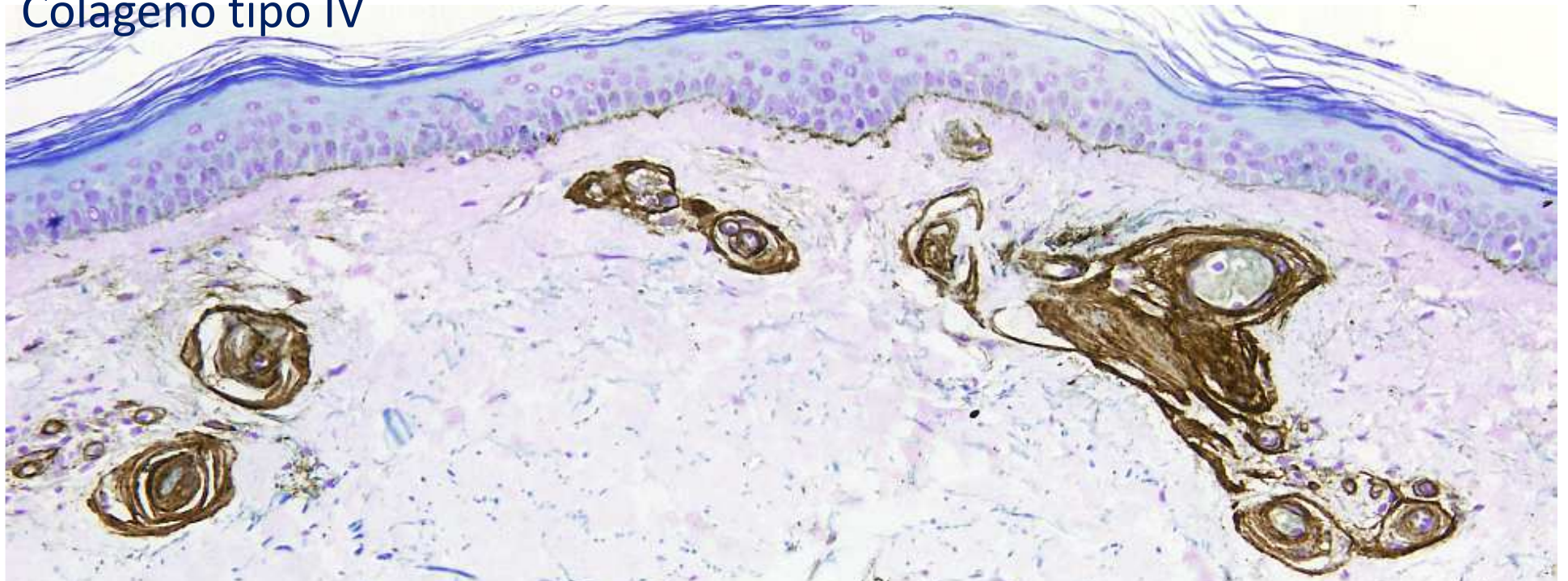


Que clínica debe tener este paciente?

PAS



Colágeno tipo IV



Respuesta

- Telangiectasias diseminadas en tronco y extremidades
- Clínicamente muy similar a la telangiectasia esencial generalizada

Diagnóstico: Vasculopatía colágena

Comentario

Microscópicamente los hallazgos son muy típicos:

- Dilatación de capilares superficiales
- Engrosamiento de su pared a expensas de colágeno tipo IV que es PAS+